Descompresión del conducto auditivo interno a través de la fosa craneal media

JM Thomassin
F Braccini
PH Roche
W Pellet

Resumen. – La vía de acceso por la fosa craneal media (o vía suprapetrosa), que fue descrita por House en 1961, permite mediante una vía extradural acceder a la cara superior del peñasco.
Suele indicarse para efectuar una descompresión del nervio facial, una neurotomía vestibular y en la cirugía tumoral del ápex petroso (colesteatoma primario del peñasco, hemangiomas, etc.).
En caso de neurinoma del acústico en un único oído o en caso de neurinomas bilaterales (neurofibromatosis de tipo 2 [NF-2]), la descompresión quirúrgica del conducto auditivo interno está indicada para preservar durante el mayor tiempo posible una audición útil e incluso emprender un tratamiento mediante radiocirugía (unidades gamma).
A continuación se describen los diferentes tiempos quirúrgicos de la técnica.

© 2000, Editions Scientifiques et Médicales Elsevier SAS, París. Todos los derechos reservados.

Introducción

El tratamiento del neurinoma del acústico en un único oído afectado y/o con más frecuencia en caso de neurinomas bilaterales en la neurofibromatosis de tipo 2 [NF-2] plantea un auténtico problema.

Durante el tratamiento mediante radiocirugía (unidades gamma) o el control de un schwannoma en un único oído, se puede necesitar efectuar una descompresión quirúrgica del conducto auditivo interno (CAI) [2] en sus dos tercios a nivel del techo y de su vertiente anterior y posterior hasta el agujero acústico para intentar preservar una audición útil *(fig. 1)*. Esta operación tiene como objeto retrasar la degradación eliminando la compresión de la masa tumoral sobre el paquete acusticofacial que según algunos equipos provoca alteraciones vasculares.

Técnica

El paciente está en decúbito dorsal, la cabeza girada del lado sano. Lo ideal es una rotación completa de la cabeza, de tal manera que el eje biauricular sea perpendicular al plano de la mesa de operaciones.

Sin embargo, generalmente no es posible, por lo que se suele obtener la rotación que permite la flexibilidad del raquis cervical, sin forzar, para evitar generar los problemas que pueden aparecer a nivel de la circulación vertebrobasilar. Es especialmente importante mantener levantada la cabeza en ligera flexión lateral con respecto al tronco con uno o dos campos quirúrgicos colocados bajo la cabeza en la zona temporal. Se tiene así la cara superior del peñasco de «frente» y no en «perspectiva».

La *incisión cutánea* moviliza un colgajo temporoparietal pediculado de aproximadamente 6 cm de altura *(fig. 2)* de charnela posterosuperior [5] seguida de la toma de un amplio injerto de aponeurosis temporal. Se secciona a continuación el músculo temporal verticalmente y, tras raspado y separación, la zona de la escama del temporal queda ampliamente expuesta.

Craneotomía de 4 x 5 cm centrada en la raíz del cigoma. Se secciona una ventana ósea con la fresa de corte y se despega de la duramadre *(fig. 3)*. Se fresa a continuación la parte inferior de la craneotomía para ponerla a nivel de la cara superior del peñasco y se agranda por delante de la parte anterior e inferior de la craneotomía para obtener un acceso adecuado al CAI y a la punta del peñasco.

No hay que olvidar rellenar con cera de Horsley las celdas cigomáticas abiertas por el fresado. *La duramadre se despega de la cara superior del peñasco*. El despegamiento se efectúa de atrás adelante hasta la arteria meníngea media. Una hemostasia cuidadosa en torno a esta zona que tendrá que haber sido previamente coagulada permite exponer bien la punta del peñasco con el nervio petroso superficial mayor. La hemorragia se detiene con tampones de celulosa oxidizada embebidos en cola biológica.

Localización y exposición perfecta del borde posterior del peñasco. Es uno de los tiempos clave de la operación *(fig. 4)* pues permite colocar el separador con el extremo de la hoja rígida en contacto con el borde posterior del peñasco, apartando la duramadre temporal. La descompresión del lóbulo temporal se hace por una abertura de la duramadre de 0,5 cm con el microgancho y un bisturí con punta de tal manera que el líquido cefalorraquídeo (LCR) pueda fluir.

Jean-Marie Thomassin : *Professeur des Universités, praticien hospitalier, chef de service.*
Frédéric Braccini : *Assistant des Hôpitaux.*
Fédération oto-rhino-laryngologique, groupe hospitalier de la Timone, 13385 Marseille cedex 5, France.
Pierre-Hugues Roche : *Assistant des Hôpitaux.*
Willy Pellet : *Professeur hospitalier.*
Centre hospitalier universitaire, hôpital Sainte-Marguerite, 270, boulevard Sainte-Marguerite, 13274 Marseille cedex 09, France.

1 *Vía suprapetrosa: zonas óseas que se van a descomprimir. a. Campo meatal anterior; b. campo del techo del conducto auditivo interno; c. campo meatal posterior.*

2 *Colgajo temporoparietal.*

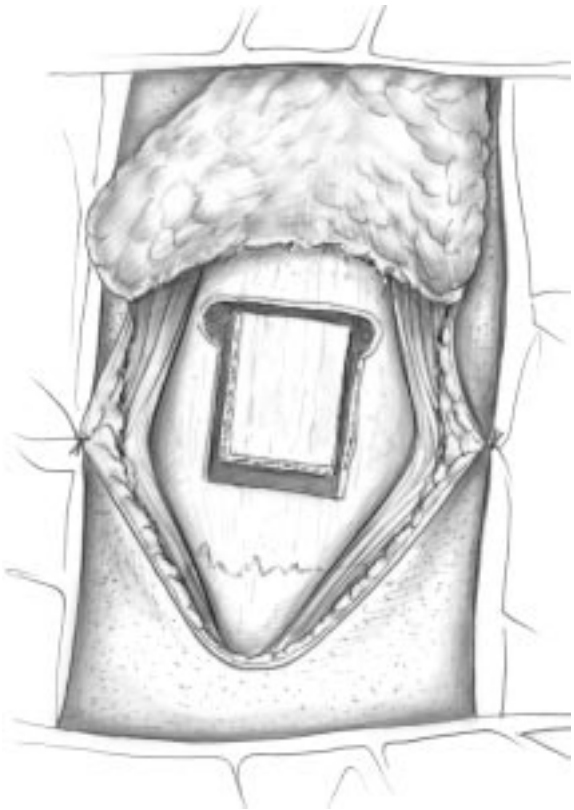

3 *Vía suprapetrosa derecha. El colgajo óseo está centrado en la raíz del cigoma. Su parte baja está ampliada por delante y por detrás para obtener una buena visibilidad de toda la cara del peñasco.*

La corticalización del CAI de manera totalmente segura requiere que se identifique el conducto semicircular superior y se reconozca la cóclea.

— Identificación del conducto semicircular superior *(fig. 5)*

La abertura con una fresa de corte de 4 mm de las celdas del techo del antro permite visualizar rápidamente la pared del conducto semicircular lateral [4]. El fresado se prosigue hacia delante a nivel de la zona del epitímpano posterior hasta exponer la pared del conducto semicircular superior.

Es inútil y peligroso para la audición llegar a la línea azul del conducto semicircular superior: a continuación con el fresado se descubrirá la articulación incudomálea y se expondrá de forma atraumática la cabeza del martillo.

— Localización de la cóclea *(fig. 6).*

Trabajos de disección [4] han mostrado que más allá de 9 mm con respecto a la cabeza del martillo en el ángulo formado por el CAI y el nervio petroso, no se abre con el fresado el borde anterointerno de la espira basal de la cóclea. Esta referencia se obtiene fácilmente con un instrumento cuyo extremo curvado es de esta misma longitud.

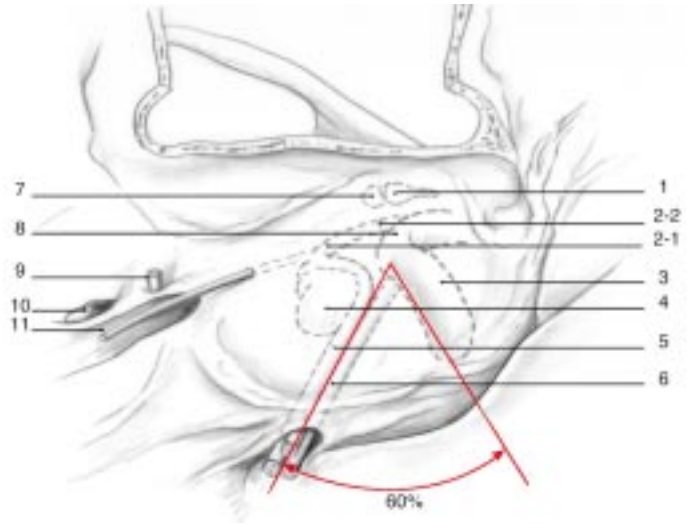

4 *Vía suprapetrosa derecha. Proyección de las estructuras intrapetrosas tal y como pueden ser localizadas mentalmente con respecto a estructuras visibles (arteria meníngea media, nervio petroso, campo meatal, eminencia arqueada, borde posterior del peñasco).*
1. *Yunque; 2-1. primera porción; 2-2. segunda porción; 3. conducto semicircular superior; 4. cóclea; 5. facial intracanalicular; 6. nervio vestibular superior; 7. cabeza del martillo; 8. conducto semicircular externo; 9. arteria meníngea media; 10. foramen oval; 11. foramen lacerum.*
El *eje del conducto auditivo interno forma con el del conducto semicircular superior, un ángulo de 60°.*

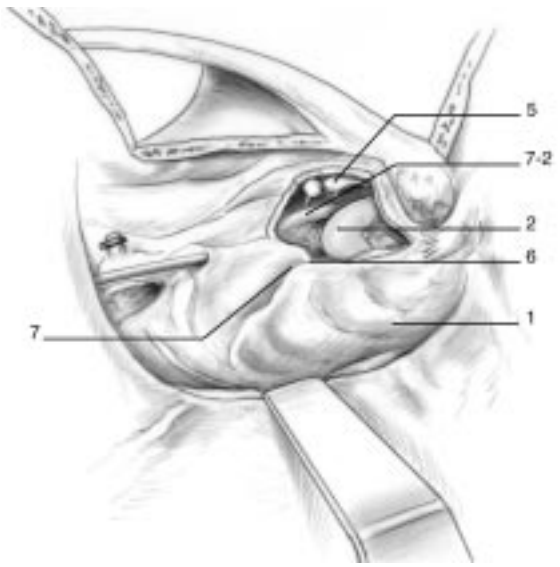

5 *Identificación del conducto semicircular superior.*
Vía suprapetrosa derecha: abertura del techo del conducto auditivo interno. 1. Conducto semicircular superior; 2. conducto semicircular externo; 5. huecesillos; 6. Bill's bar; 7. facial a su entrada en la primera porción del canal de Falopio; 7-2. segunda porción.

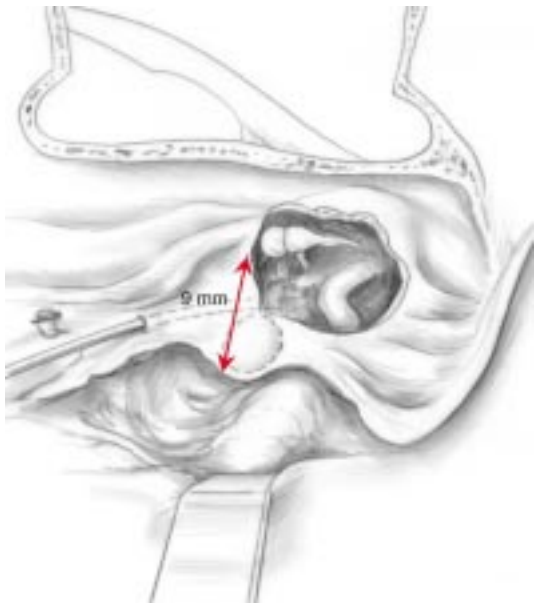

6 *Localización de la cóclea: está situada a una distancia de menos de 9 mm con respecto a la cabeza del martillo.*

— Abertura petrosa por la que se accede al CAI y al ángulo pontocerebeloso.

El CAI está situado en el ángulo de 60° abierto anteriormente con respecto al conducto semicircular superior [1].

Se accede al hueso con una fresa de corte sobre toda la superficie petrosa a partir del borde posterior del peñasco, 1,5 mm por detrás para no quitar el punto de anclaje de la hoja del separador autoestático de la parte superior y anterior del CAI.

Por delante del CAI, se fresa la medular de la punta del peñasco que se hunde muy fácilmente rozando hacia dentro el nervio petroso bajo el cual discurre la porción horizontal del canal carotídeo [3] hasta exponer la duramadre que cubre la cara posterior del peñasco. Hay que detenerse a 9 mm de la cabeza del martillo para respetar la cóclea que progresivamente se encuentra situada sobre la bisectriz del ángulo formado por el CAI y el nervio petroso hacia arriba.

Lateralmente, se puede practicar una abertura ancha de aproximadamente 1,5 cm hasta el ángulo pontocerebeloso *(fig. 7).*

Después, el hueso se fresa sobre el borde superior y por detrás del CAI para descubrir la duramadre de la fosa craneal posterior en una zona sin elementos peligrosos. Esta zona sigue el conducto semicircular superior y se detiene por delante sobre el borde posterior del CAI. El fresado se termina con una fresa diamantada cuando sólo existe una fina película ósea sobre todo el recubrimiento del CAI, que es muy oblicuo anteriormente y hacia dentro, a menudo muy agrandado por el tumor, y se saca el segmento óseo por encima del poro y que en esta zona da acceso al seno petroso superior *(fig. 8).* La dificultad puede plantearse en algunos tumores grandes que por su volumen dificultan la separación de la duramadre.

— Cierre.

El injerto de aponeurosis petroso se coloca sobre la cara superior del peñasco y se pega para cerrar la abertura antral

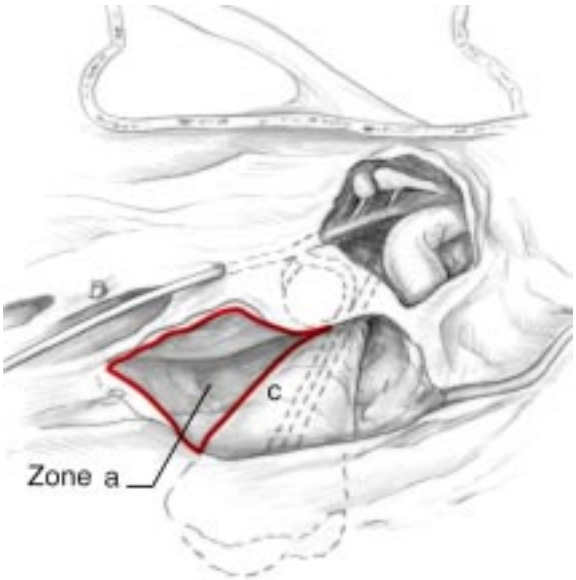

7 *Fresado de la zona anterior del conducto auditivo interno (zona A).*

y el epitímpano. La duramadre se suspende a los bordes de la craneotomía. Se cierra la abertura de la duramadre sobre la cara externa del lóbulo petroso, abertura destinada a evacuar el LCR al principio de la operación. El colgajo óseo se fija con hilos no reabsorbibles. El plano muscular temporal se reconstruye.

Se coloca una lámina de Delbet y después la piel se sutura con grapas. La lámina de Delbet se retira al tercer día.

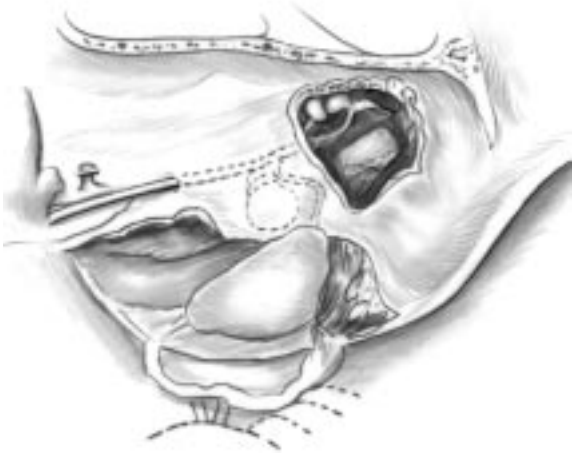

8 *Exposición de la totalidad del campo meatal.*

Indicaciones

Esta vía que respeta el laberinto y la cóclea permite exponer ampliamente la zona del CAI obteniéndose una verdadera descompresión quirúrgica de este último [2]. Se aplica en los pacientes con una forma bilateral de neurinoma en caso de NF-2, así como en aquellos con un neurinoma en un único oído *(fig. 9A a E).*

La presión ejercida por el tumor sobre el paquete acusticofacial a nivel del CAI puede provocar espasmos sobre los vasos destinados a los nervios y a la cóclea.

Además, el tratamiento de este tipo de neurinoma en caso de NF-2 de crecimiento rápido mediante radiocirugía (unidades gamma) puede alterar la audición debido al edema secundario a la radioterapia.

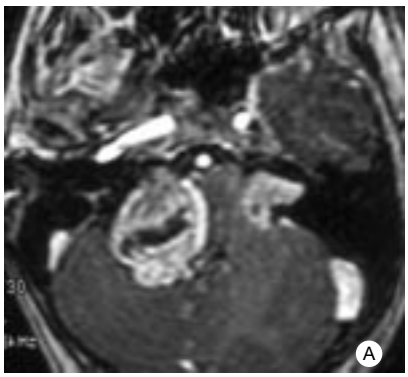

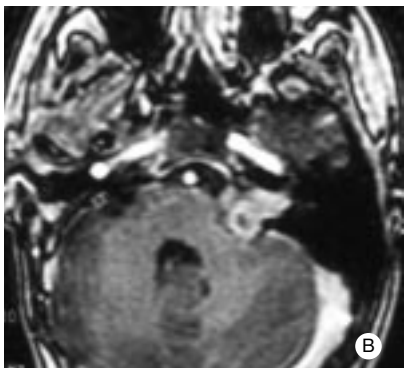

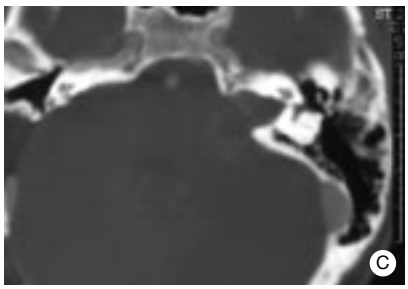

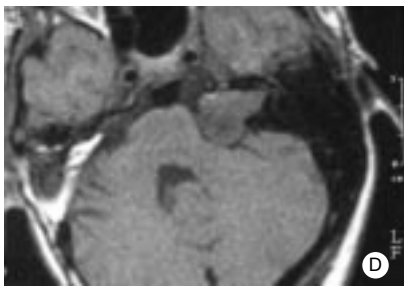

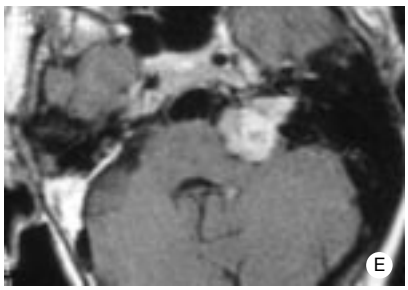

9 *Neurinomas bilaterales.*
A. *Abril 1995: neurinomas bilaterales NF-2 en una joven de 18 años. Exéresis del neurinoma izquierdo por vía translaberíntica ampliada.*
B. *Noviembre 1995: neurinoma derecho estadio II. Audición: audiometría tonal, pérdida 30 dB como media.*
C. *Abril 1997: descompresión del conducto auditivo interno por vía suprapetrosa.*
D. *Noviembre 1997: características del neurinoma. Audición inalterada.*
E. *Enero 1999: imágenes por resonancia magnética. Ligero aumento del volumen del tumor. Audición inalterada. Unidades gamma en marzo 1999: a los 2 meses, audición inalterada.*

Según los autores, siempre y cuando se domine perfectamente la técnica, esta descompresión puede constituir en algunos casos el primer tiempo del tratamiento del los neurinomas del acústico únicos o bilaterales.

Conclusión

Los neurinomas bilaterales (NF-2) y unilaterales son un reto con respecto a su tratamiento en cuanto a la preservación de la audición. La descompresión quirúrgica del CAI a través de la fosa craneal media es una alternativa quirúrgica en el control por imágenes antes del tratamiento mediante radiocirugía (unidades gamma) de estas formas específicas. Al evitar una degradación demasiado rápida de la audición, confiere una mejor calidad de vida al paciente. Sin embargo, exige conocer perfectamente las dificultades de la vía suprapetrosa para evitar cualquier yatrogenia auditiva.

Cualquier referencia a este artículo debe incluir la mención del artículo original: Thomassin JM, Braccini F, Roche PH et Pellet W. Décompression du méat auditif interne par voie de la fosse cérébrale moyenne. Encycl Méd Chir (Editions Scientifiques et Médicales Elsevier SAS, Paris, tous droits réservés), Techniques chirurgicales - Tête et cou, 46-012, 1999, 6 p.

Bibliografía

[1] Fich U, Mattox D. Microsurgery of the skull base. Stuttgart : G Thieme, 1988

[2] Gadre A, Kwartler J, Brackmann D, House WF, Hitselberger WE. Middle fossa decompression of the internal auditory canal in acoustic neuroma surgery: a therapeutic alternative. *Laryngoscope* 1990 ; 100 : 948-952

[3] House WF, Hitselberger WE, Horn KL. The middle fossa transpetrous approach to the anterior-superior cerebellopontine angle. *Ann J Otol* 1986 ; 7 : 1-4

[4] Pellet W, Cannoni M, Pech A. Otoneurosurgery. Berlin : Springer-Verlag, 1988 : 207-217

[5] Wigant ME, Haid T, Berg M. The enlarged middle cranial fossa approach for surgery of the temporal bone and of cerebellopontine angle. *Arch Otolaryngol* 1989 ; 246 : 299-302